

À L'ATTENTION PERSONNELLE DE \_\_\_\_\_

FICHE CONSEIL N° **2.02**

Rubrique : Les dents chez l'adulte

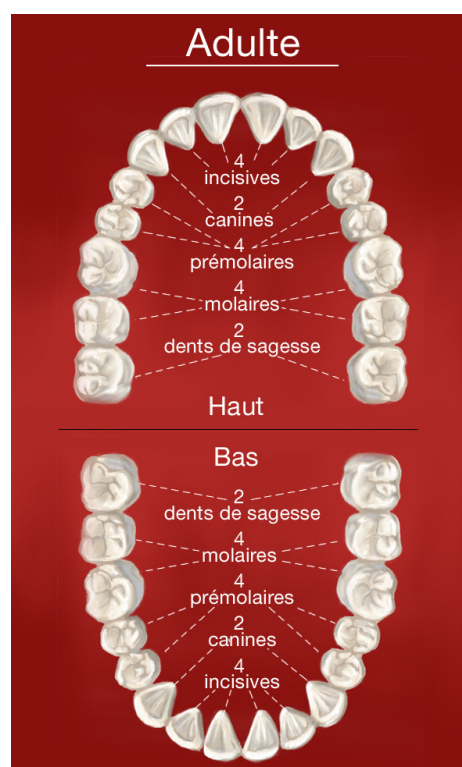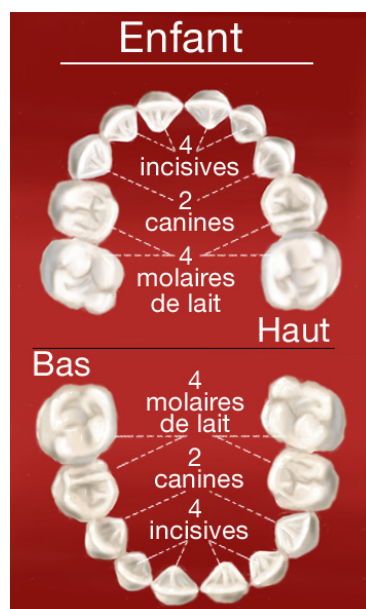
## Dents de l'adulte, dents de l'enfant

**De 6 mois à 6 ans environ, les enfants n'ont que des dents de lait. A partir de 14 ans toutes les dents définitives sont normalement présentes, exceptées les dents de sagesse qui font leur apparition plus tardivement.**

Voici la composition de la dentition d'un enfant avec toutes ses dents de lait (de 30 mois à 6 ans environ) et la composition d'une dentition d'adulte complète.

Chaque mâchoire comporte :

4 incisives  
2 canines  
4 prémolaires  
4 molaires



### Forme et fonction des dents

Chaque mâchoire comporte chez l'adulte :

- **4 incisives** qui ont un bord droit. Elles servent à attraper les aliments et à les couper.
- **2 canines** qui présentent une pointe et permettent de déchiqueter les aliments.
- **4 prémolaires et 6 molaires.** Les prémolaires et les molaires sont constituées de plusieurs pointes. Ce sont des dents volumineuses qui permettent d'écraser les aliments.
- En principe, les incisives et les canines présentent une seule racine alors que les prémolaires et les molaires présentent plusieurs racines.

### Nos Conseils

- Chaque enfant perce ses dents à son rythme.
- N'hésitez pas à consulter si l'éruption de l'une de ses dents vous préoccupe.